

OBUSTRONNA AREFLEKSJA BŁĘDNIKÓW: PRZEGLĄD PIŚMIENICTWA I OPIS PRZYPADKU

BILATERAL VESTIBULAR HYPOFUNCTION:
A LITERATURE REVIEW AND A CASE REPORT

Katarzyna Miśkiewicz-Orczyk¹, Grażyna Lisowska¹, Sylwia Szostak-Rogula², Michał Szlęzak³

Śląski Uniwersytet Medyczny w Katowicach / Medical University of Silesia in Katowice, Katowice, Poland

¹ Katedra i Oddział Kliniczny Otorinolaryngologii i Onkologii Laryngologicznej w Zabrze / Department of Otorhinolaryngology and Laryngological Oncology in Zabrze

² Uniwersyteckie Centrum Kliniczne w Katowicach, Oddział Rehabilitacji Neurologicznej / Central University Hospital in Katowice, Neurological Rehabilitation Ward

³ Wydział Nauk o Zdrowiu w Katowicach, Zakład Anatomii / School of Health Sciences in Katowice, Department of Anatomy

STRESZCZENIE

Obustronna arefleksja, inaczej wypadnięcie funkcji błędników, to rzadkie schorzenie części obwodowej narządu równowagi, którego głównymi objawami są uporczywe, chroniczne zawroty głowy oraz towarzysząca ruchom ciała oscylopsja. Przewlekły, uciążliwy charakter objawów i trudności z utrzymaniem równowagi oraz wykonywaniem precyzyjnych ruchów mogą stać się przyczyną rezygnacji chorego z aktywności zawodowej. Nierzadko długi okres od wystąpienia objawów choroby do diagnozy, która powinna bazować na badaniach obiektywnych części obwodowej narządu równowagi, drastycznie zmniejsza szanse na poprawę motoryki chorych oraz znacząco pogarsza komfort ich życia. Choroba najczęściej pojawia się u aktywnych zawodowo pacjentów w 6 dekadzie życia i może być przyczyną utraty źródła dochodów. W publikacji przedstawiono opis przypadku i metodykę badań wykonanych u pacjenta z obustronną arefleksją błędników, do której doszło na skutek podania gentamycyny w przebiegu ropowicy kciuka. Analizy przypadku dokonano na podstawie przeglądu literatury na temat diagnostyki i leczenia obustronnej arefleksji błędników. Med. Pr. 2021;72(2):185–192

Słowa kluczowe: zawroty głowy, aktywność zawodowa, obustronna arefleksja błędników, oscylopsja, odruch przedsionkowo-oczny, rehabilitacja narządu równowagi

ABSTRACT

Bilateral vestibular hypofunction (BVH) is a rare disorder of the peripheral part of the balance organ, which may cause chronic vertigo and oscillopsia accompanying body movements. The chronic and severe nature of the symptoms and difficulties in maintaining balance and performing precise movements may cause the patient's withdrawal from professional activity. A frequently long period from the onset of the symptoms to the diagnosis of BVH, which should be based on the objective examination of the peripheral part of the vestibular organ, drastically reduces the chances of improving the patient's precise movement motility and significantly deteriorates the quality of life. Due to the fact that this disease most often affects professionally active patients in the sixth decade of their life, it can become the cause of a loss of the source of income. The publication presents a case report and examination methods of a patient with BVH caused by the administration of gentamicin in the course of phlegmon of the thumb. The case analysis was performed on the basis of a literature review on the diagnosis and treatment of patients with BVH. Med Pr. 2021;72(2):185–92

Key words: vertigo, professional activity, bilateral vestibular hypofunction, oscillopsia, vestibulo-ocular reflex, vestibular rehabilitation

Autorka do korespondencji / Corresponding author: Katarzyna Miśkiewicz-Orczyk, Śląski Uniwersytet Medyczny w Katowicach, Katedra i Oddział Kliniczny Otorinolaryngologii i Onkologii Laryngologicznej w Zabrze, ul. Skłodowskiej 10, 41-800 Zabrze, e-mail: k_miskiewicz5@wp.pl
Nadesłano: 29 czerwca 2020, zatwierdzono: 15 października 2020

WSTĘP

Obustronna arefleksja, czyli wypadnięcie funkcji błędników, to choroba będąca przyczyną przewlekłych, uporczywych zawrotów głowy z towarzyszącą im oscylopsją. Najczęściej pojawia się u pacjentów w 6 dekadzie życia i jest istotnym problemem wśród chorych aktywnych zawodowo [1]. Może stać się powodem rezygnacji z dotychczasowo wykonywanej pracy zarobkowej, zwłaszcza jeżeli wiąże się z pracą na wysokości i/lub przy urządzeniach mechanicznych, i może prowadzić do utraty dochodów. Obustronne wypadnięcie funkcji błędników stanowi 4–7% przyczyn obwodowych zawrotów głowy [2]. Jest to choroba rzadka [3]. Ward i wsp., którzy przebadali 21 000 chorych cierpiących z powodu oscylopsji i ataksji trwających przez minimum rok, oszacowali, że częstość występowania obustronnego wypadnięcia błędników wynosi 28/100 000 chorych [4]. Należy jednak pamiętać, że rozpoznanie stawia się po wykonaniu specjalistycznej diagnostyki narządu równowagi, a dostęp do tych badań jest wciąż ograniczony. Badanie wideonystagmografii (*videonystagmography* – VNG) z próbą kaloryczną, przeprowadzane w wielu ośrodkach, jest od lat standardem diagnostyki schorzeń błędników, ale już próby kinetyczne na fotelu wahadłowym (badanie uważane przez wielu autorów za złoty standard w diagnostyce obustronnego wypadnięcia błędników), test pchnięcia głową z użyciem kamery wideo (*video hit impuls test* – vHIT) czy badanie szyjnych miogennych przedsionkowych potencjałów wywołanych (*cervical vestibular evoked myogenic potential* – cVEMP) nie są już tak powszechnie dostępne, wykonywane i interpretowane [5,6]. Dlatego chorzy przez długi czas pozostają bez ostatecznej diagnozy: wydłuża się okres od wystąpienia pierwszych objawów choroby do podjęcia leczenia, a to z kolei znacząco zmniejsza szansę na powrót do pracy zawodowej.

Celem pracy było przedstawienie opisu przypadku i metodyki badań wykonanych u pacjenta z obustronnym wypadnięciem funkcji błędników, do którego doszło na skutek podania leku ototoksycznego (gentamycyny) w przebiegu ropowicy kciuka. Analizy przypadku dokonano na podstawie przeglądu dostępnej literatury na temat tego rzadkiego schorzenia części obwodowej układu przedsionkowego.

OPIS PRZYPADKU

Osiemdziesięcioczeroletni pacjent zgłosił się do poradni laryngologicznej z powodu uporczywych zawrotów głowy trwających bardzo długo, bo aż od 9 lat. W 2011 r.,

wówczas 75-letni chory, prowadzący bardzo aktywny tryb życia, uprawiający czynnie sport (kolarstwo, narciarstwo, biegi) na skutek upadku z roweru doznał urazu i rany ciętej lewej dłoni. Pomimo chirurgicznego zaopatrzenia rany i leczenia zachowawczego po 7 dniach od urazu doszło do rozwinięcia się zastrzału i ropowicy kciuka ręki lewej. Ranę szeroko nacięto w warunkach szpitalnych. Z materiału pobranego z rany wyhodowano bakterie *Klebsiella oxytoca* i *Enterobacter agglomerans*. Zgodnie z antybiogramem włączono leczenie wlewami dożylnymi z gentamycyną w dawce 80 mg 2 razy dziennie przez 3 tygodnie. Po 2 tygodniach od zastosowanego leczenia stan chorego uległ pogorszeniu, wystąpiły silne zawroty głowy, uczucie falowania otoczenia i niepewność podczas poruszania się. Chorego skierowano na oddział neurologii, gdzie w badaniu TK wykluczono udar mózgu. Stwierdzono zespół kręgowo-podstawny i przeniesiono pacjenta na oddział laryngologii, gdzie wykluczono patologię w części obwodowej narządu równowagi i rozpoznano zawroty głowy pochodzenia ośrodkowego. Przez cały okres chory doświadczał zawrotów głowy i uczucia pływania otoczenia pojawiających się przy ruchach ciała, zmianie pozycji oraz po zamknięciu oczu. Po 7 latach od wypadku pacjent zgłosił się do poradni laryngologicznej w celu wykonania badań układu przedsionkowego.

METODY BADAŃ

U pacjenta wykonano kompleksową oceną narządu równowagi: przyłózkowy test pchnięcia głową, próbę kaloryczną w badaniu VNG, próby kinetyczne (protokół BURST fotela wahadłowego) oraz cVEMP.

Test pchnięcia głową wykonano przy łóżku chorego zgodnie z protokołem Halmagyi i Curthoysa. Pacjentowi polecono skupiać wzrok na czubku nosa badającego. Badano go w pozycji siedzącej, wykonując jego głową bierne szybkie ruchy, naprzemiennie w prawo i w lewo, w płaszczyźnie kanałów półkolistych poziomych. Głowę pacjenta przemieszczano 20 razy do boku, o 20° w prawą i lewą stronę. Za dodatni wynik testu przyjęto obecność sakkad przy ruchach głową w lewo i/lub w prawo bądź obustronnie.

W VNG zapis ruchów gałek ocznych i rejestracji odruchu przedsionkowo-ocznego (*vestibulo-ocular reflex* – VOR) dla kanału półkolistego poziomego wykonano przy użyciu wideogogli u chorego pozostającego w pozycji leżącej, z głową przygiętą do klatki piersiowej o 30°. Jako bodźca cieplnego użyto powietrza o temperaturze 24°C i 47°C, podawanego naprzemiennie do obu

uszu przez 60 s – oczopląs rejestrowano przez 90 s po zakończeniu irygacji powietrzem (Framiral v1.7.10.0). Wartość bezwzględna szczytowej prędkości wolnej fazy oczopląsu mierzono dla zimnego i ciepłego powietrza oraz sumowano dla każdej strony. Za kryterium rozpoznania obustronnego wypadnięcia funkcji błędników przyjęto wartość sumy szczytowych prędkości wolnej fazy oczopląsu dla obu bodźców $\leq 6^\circ/\text{s}$.

Próbie wahadłową BURST w teście fotela wahadłowego wykonano w celu oceny odruchu przedsionkowo-ocznego po ekspozycji błędników na działanie bodźca kinetycznego. Do próby użyto fotela manualnego, pozwalającego poddawać pacjenta wychyleniom o amplitudzie narastająco-malejącej oraz częstotliwości 0,1 Hz przy prędkości $V_{\text{max}} = 50^\circ/\text{s}$ (Framiral v1.7.10.0). Czas trwania każdej próby w protokole BURST wynosił 20 s. W pierwszej próbie chorego w pozycji siedzącej, z otwartymi oczami, poddano działaniu bodźca optokinetycznego. Wywołany oczopląs miał charakter oczopląsu optokinetycznego, który nakładał się na ruchy gałek ocznych spowodowane bodźcem kinetycznym (*visually vestibulo-ocular reflex* – VVOR). Za wartość normatywną dla tej próby przyjęto wartość wzmocnienia (stosunek przyspieszenia wolnej fazy oczopląsu do przyspieszenia kąтового ruchu obrotowego fotela) $> 0,9$. W drugiej próbie chorego poddano działaniu takich samych ruchów fotela wahadłowego, ale przy oczach zamkniętych. Uzyskany oczopląs miał pochodzenie błędnikowe (VOR). Za wartość normatywną przyjęto wzmocnienie $> 0,5$. W ostatnim teście pacjent miał zasłonięte oczy oraz unieruchomioną głowę, a jego tułów obracał się w prawo i lewo wraz z ruchami fotela, co generowało oczopląs wynikający z pobudzenia receptorów szyi (*cervico-ocular reflex* – COR). Za normę przyjęto wartość wzmocnienia $< 0,4$. Za kryterium rozpoznania obustronnego wypadnięcia funkcji błędników przyjęto wartość wzmocnienia dla odruchu przedsionkowo-ocznego (VOR) $< 0,1$ lub jego brak.

Zapis cVEMP (Echodia S.A.S) wykonywano ipsilateralnie u pacjenta w pozycji leżącej z głową przygiętą do mostka 30° oraz skręconą min. 45° w stronę przeciwną do stymulowanego w celu wzbudzenia napięcia mięśnia mostkowo-obojęczykowo-sutkowego ucha. Jako bodźca dźwiękowego użyto trzasku o natężeniu 100 dB SPL podawanego do ucha przez 5 s. Za wynik prawidłowy próby uznano obustronną odpowiedź, tj. następowanie po okresie latencji potencjałów p13 i n23 oraz wartość współczynnika asymetrii amplitudy P–N odpowiedzi dla obu stron nie większą niż 30%. Za kryterium

rozpoznania obustronnego wypadnięcia błędników uznano obustronny brak potencjałów p13 i n23 w badaniu.

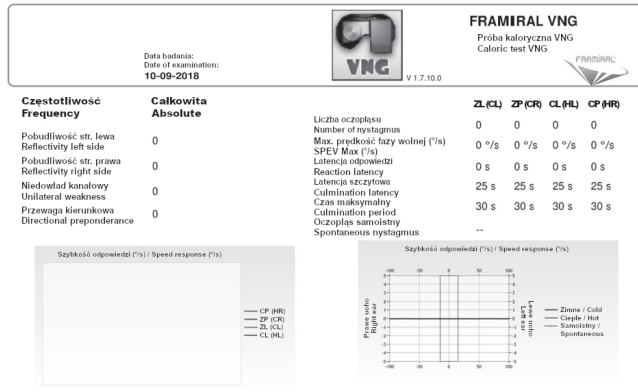
WYNIKI

W badaniu fizykalnym pacjenta nie stwierdzono dolegliwości w pozycji siedzącej czy leżącej, w bezruchu oraz po dłuższym odpoczynku. Podczas wykonywania szybkich ruchów głową u chorego pojawiała się oscylopsja oraz uczucie niestabilności obrazu i chodu. Dolegliwości te nasilały się w ciemności i przy zamkniętych oczach. Chory nie zgłaszał żadnych wrażeń słuchowych, takich jak uczucie przytykania ucha czy szumy uszne. W audiometrii tonalnej stwierdzono jedynie symetryczny niedosłuch odbiorczy na wysokich częstotliwościach przy prawidłowym ciśnieniu w jamach bębenkowych w audiometrii impedancyjnej (tympnogram typ „A”). Przyłóżkowy test pchnięcia głową był obustronnie dodatni.

W wykonanych badaniach narządu równowagi stwierdzono obustronny brak odpowiedzi błędników na bodziec cieplny w próbie kalorycznej badania VNG (rycina 1). W próbie wahadłowej BURST testu fotela wahadłowego stwierdzono brak odruchu przedsionkowo-ocznego. Wartość wzmocnienia dla odruchu przedsionkowo-ocznego dla kanału półkolistego poziomego wyniosła 0 (rycina 2). Wyniki potwierdzono badaniem cVEMP, gdzie obustronnie nie uzyskano odpowiedzi z błędników (rycina 3). Na podstawie wywiadu, dodatkiego przyłóżkowego testu pchnięcia głową (obecne sakkady w obu kierunkach pchnięcia głową) oraz wymienionych badań narządu równowagi stwierdzono obustronną arefleksję błędników. Chory nie wyraził zgody na rehabilitację przedsionkową.

OMÓWIENIE

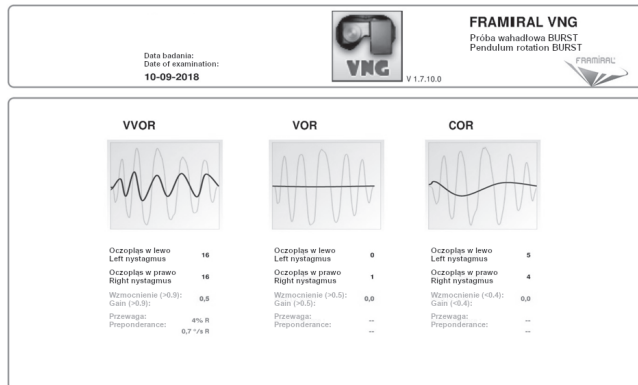
Obustronne wypadnięcie funkcji błędników występuje z różną częstością dla wieku, najczęściej w grupie chorych w 50–60 r.ż. Schorzenie ma najczęściej podłoże idiopatyczne (30–50% przypadków) – 13% przypadków zachorowań jest natomiast wynikiem działania leków ototoksycznych (np. gentamycyny, ASA) [7,8]. Już niewielka ich dawka może wywołać objawy choroby i to nawet w odległym czasie od ich przyjmowania. Warto nadmienić, że stosowana obecnie powszechnie w leczeniu SARS-CoV-2 hydroksychlorochina również może dawać skutki uboczne w postaci obustronnego wypadnięcia błędników, o czym raportowali w 2017 r. Chansky



CL – ciepłe lewe / hot left, CP – ciepłe prawe / hot right, ZL (CL) – zimne lewe / cold left, ZP (CR) – zimne prawe / cold right.

Rycina 1. Wyniki próby kalorycznej u 75-letniego pacjenta z obustronną arefleksją błędniaków – widoczny obustronny brak odpowiedzi kalorycznej

Figure 1. The result of a caloric test in a 75-year-old patient with bilateral vestibular hypofunction – a bilateral lack of caloric response is visible



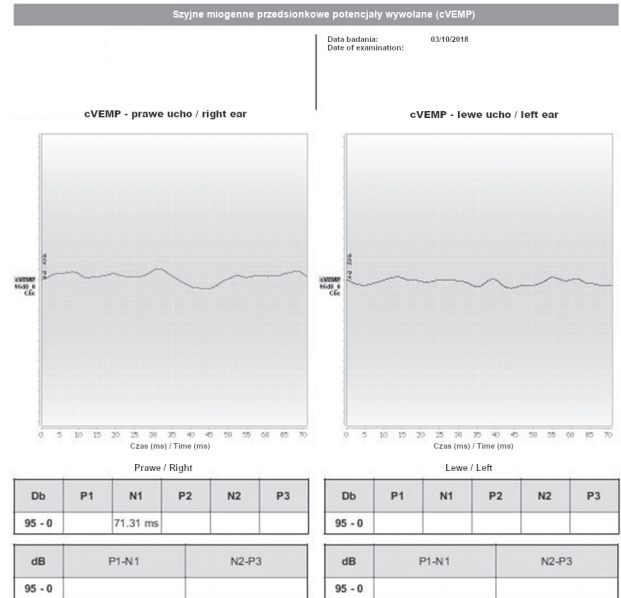
COR – odruch szyjno-oczny / cervico-ocular reflex, VOR – odruch przedsionkowo-oczny / vestibulo-ocular reflex, VVOR – odruch wzrokowo-przedsionkowo-okoruchowy / vestibular optokinetic reflex.

Wartość wzmocnienia odruchu przedsionkowo-ocznego (gain) = 0,0 / The value of the vestibulo-ocular reflex gain = 0.0.

Rycina 2. Próba wahadłowa BURST fotela wahadłowego u 75-letniego pacjenta z obustronną arefleksją błędniaków – brak odruchu przedsionkowo-ocznego

Figure 2. The rotatory chair BURST test in a 75-year-old patient – a lack of the vestibulo-ocular reflex

i wsp. [9]. Przyczyną schorzenia bywają też – rzadko – zapalenie opon mózgowo-rdzeniowych, obustronna choroba Ménière’a czy dolegliwości o podłożu autoimmunologicznym (np. zespół Cogana, choroba Behçeta). Obserwuje się je też też wskutek długotrwałego narażenia na wysokie temperatury [10–14]. Wypadnięcie funkcji błędniaków należy różnicować z migreną przedsionkową, łagodnym położeniowym zawrotem głowy, chorobą Ménière’a, chorobą Parkinsona, ataksją



Rycina 3. Wyniki badania szyjnych miogennych potencjałów wywołanych z woreczka (cVEMP) u 75-letniego pacjenta z obustronną arefleksją błędniaków – obustronny brak potencjałów p13 i n23 z ucha wewnętrznego

Figure 3. The result of cervical vestibular evoked myogenic potential (cVEMP) in a 75-year-old patient with bilateral vestibular hypofunction – a bilateral lack of p13 and n23 potentials from the inner ear

mózdkową bez uszkodzenia obwodowego czy zespołem oczopłasu pionowego w dół [15].

Na skutek obustronnego wypadnięcia funkcji błędniaków dochodzi do osłabienia lub braku odruchu przedsionkowo-ocznego. Z tego powodu chory nie może utrzymywać wzroku na przedmiocie podczas wykonywania ruchów głową bądź ciałem względem podłoża. W rezultacie pojawia się oscylopsja, która wiąże się z ograniczeniem dynamicznej ostrości widzenia [16]. Uczucia niestabilności, pływania i falowania ciała towarzyszą chorym podczas wykonywania nawet najmniejszych ruchów (ataksja przedsionkowa), co zwiększa ryzyko upadków i urazów. Charakterystyczne dla schorzenia jest nasilanie się dolegliwości po zmroku i podczas przebywania pacjenta na niestabilnym podłożu. U ponad połowy chorych początkowe objawy mają lekki charakter. Z upływem czasu zwiększają się, prowadząc do znacznego pogorszenia komfortu życia [17–19]. Pogłębia się lęk przed zawrotami głowy, dlatego chorzy rezygnują z aktywności fizycznej, nierzadko izolując się od społeczeństwa i zamykając w domach. Pacjenci aktywni zawodowo stają przed widmem utraty pracy z uwagi na brak zdolności fiksacji wzroku na przedmiocie, zwłaszcza jeśli praca odbywa się przy urządzeniach mechanicznych lub na wysokości.

Mimo że obustronne wypadnięcie błędników występuje rzadko, należy pamiętać, że pacjenci prezentują typowe objawy w badaniu otoneurologicznym. Nasileniu się zawrotów głowy po zamknięciu oczu towarzyszy (u części chorych) obustronnie dodatni wynik przyłożkowej próby pchnięcia głową. W badaniu tym pojawiają się sakkady jawne przy pchnięciu głową w strony prawą i lewą w płaszczyźnie kanałów półkolistych poziomych. Nie u wszystkich chorych objaw ten jest obserwowany, Strupp i wsp. [7] podają, że dodatni wynik tej próby jest patologiczny u chorych z najcięższym przebiegiem obustronnego wypadnięcia błędników, którzy mają wartość współczynnika wzmocnienia odruchu przedsionkowo-ocznego $<0,4$. U pozostałych wynik może być fałszywie ujemny, gdyż sakkady ukryte (które również towarzyszą arefleksji błędników) nie są widoczne „gołym” okiem [20]. Charakterystyczny dla schorzenia jest też brak objawów słuchowych (szum uszny, uczucie przytkania ucha czy niedosłuch), które mogą występować u chorych ze współistniejącymi uszkodzeniami części słuchowej ucha wewnętrznego na tle innych patologii ucha wewnętrznego (np. choroba Ménière’a), towarzyszący innym objawom.

Diagnostyka obustronnego wypadnięcia błędników bazuje w dużej mierze na prawidłowo przeprowadzonym wywiadzie uzupełnionym badaniami narządu równowagi. Wykonanie powszechnie stosowanej próby kalorycznej w badaniu VNG pozwala wykryć obustronny brak lub znacznie zmniejszenie odpowiedzi błędników na bodziec kaloryczny [15]. Nie wystarcza ono jednak do postawienia ostatecznego rozpoznania. Zdarza się, że wynik próby kalorycznej jest prawidłowy lub wykazuje obustronne symetryczne osłabienie funkcji błędników. Zakończenie diagnostyki na tym etapie badań może błędnie wykluczyć chorobę – autorzy pracy zaobserwowali przypadki, w których na podstawie prawidłowego wyniku próby kalorycznej wyłączono patologię części obwodowej układu przedsionkowego. W takich sytuacjach należy brać pod uwagę doświadczenie osób wykonujących badania oraz rodzaj bodźca, jakim wykonuje się próbę kaloryczną. Oba te czynniki mogą przyczynić się do fałszywie ujemnego wyniku, co potwierdzają w swojej publikacji Hain i wsp. [3]. Takie postępowanie znacznie wydłuża moment postawienia prawidłowego rozpoznania, tak jak stało się w omawianym w niniejszym artykule przypadku. Wiąże się to z opóźnieniem momentu wdrożenia leczenia, co z kolei zmniejsza szanse chorego na poprawę funkcjonowania.

Przydatnym badaniem w diagnostyce potwierdzającej wypadnięcie funkcji błędników jest test fotela wahadłowego, podczas którego działanie bodźca

kinetycznego, bardziej fizjologicznego niż bodziec cieplny, wyzwała widoczne osłabienie bądź brak odruchu przedsionkowo-ocznego. Niektórzy autorzy [21], jak Kaplan i wsp. [22], uważają, że próby kinetyczne to złoty standard w rozpoznaniu tego schorzenia. Próby na fotelu wahadłowym są również cenną metodą monitorowania postępów leczenia u tej grupy chorych. Wyniki protokołu BURST fotela wahadłowego w przypadku omawianym w artykule ujawniły obustronny brak odruchu przedsionkowo-ocznego. W korelacji z brakiem odpowiedzi błędników na bodziec cieplny w próbie kalorycznej jednoznacznie wskazują na ciężką postać obustronnej arefleksji błędników.

Cennym badaniem jest również vHIT – obiektywny zapis testu na podstawie graficznej rejestracji ruchu gałek ocznych. Próba ta pozwala na wykrycie sakkad utajonych i jawnych dla każdego kanału półkolistego z osobna, świadczących o patologii w odruchu przedsionkowo-ocznym [1,15,16]. Cerchiai i wsp. [23] wykazali, że vHIT to ważne badanie prognostyczne dla zdrowia pacjentów. Zaobserwowali, że niższe wartości wzmocnienia (*gain*) w korelacji z ujawnionymi w badaniu sakkadami pogarszają rokowania wśród chorych z wypadnięciem błędnika. Według autorów niniejszego artykułu [23] badanie vHIT pozwala już na wstępie wyodrębnić grupę chorych z największą szansą na poprawę po leczeniu, tj. rehabilitacji przedsionkowej, oraz tych chorych, u których leczenie obarczone jest dużym ryzykiem niepowodzenia. Wadą tej metody diagnostycznej jest jednak wciąż wysoki koszt sprzętu i ograniczona dostępność.

Mimo że badanie cVEMP nie jest konieczne do potwierdzenia rozpoznania arefleksji błędników, wielu autorów wskazuje na jego ważną rolę, jaką jest możliwość wskazania miejsca uszkodzenia błędnika. Zróznicowanie uszkodzenia gałęzi górnej od gałęzi dolnej nerwu przedsionkowego pozwala nie tylko na ocenę stopnia ciężkości choroby, ale w pewnym stopniu prognozuje dalsze rokowania zdrowotne pacjenta [24–27]. Lokalizacja uszkodzenia pośrednio mówi o ciężkości przebiegu omawianego schorzenia: jak podają Ichijo i wsp., dolegliwości u chorych z zajęciem obu gałęzi nerwu przedsionkowego są znacznie bardziej nasilone [28]. W omawianym w niniejszym artykule przypadku u pacjenta stwierdzono obustronny brak odpowiedzi w badaniu cVEMP, co potwierdziło rozpoznanie. Należy mieć na uwadze fakt, że chorzy z wypadnięciem błędników mogą często nie mieć potencjałów wywołanych z woreczka w badaniu cVEMP przy jednocześnie prawidłowym wyniku próby kalorycznej, na co wskazują Fujimoto i wsp. [29]. Zwiększa to ryzyko postawienia

błędnej diagnozy i wydłuża okres wdrożenia intensywnej rehabilitacji przedsionkowej [30]. Jednocześnie Gillespie i Minor dowiedli, że im bardziej jest obciążony pacjent, z większą liczbą schorzeń towarzyszących, tym efekty rehabilitacji bywają gorsze [31]. Dzięki rehabilitacji odruch przedsionkowo-oczny podczas wykonywania ruchów ulega wzmocnieniu, co zwiększa odczucie stabilności u chorych. Jak donoszą Hall i wsp. [32], wczesne rozpoczęcie rehabilitacji daje największe szanse na poprawę jakości życia chorego, który powinien być rehabilitowany nawet do 12 tygodni [32].

Opublikowanie przez Strupp i wsp. w 2017 r. konsensusu komitetu Towarzystwa Barany'ego uporządkowało wiedzę na temat arefleksji błędników oraz wytyczyło konkretne procedury, jakimi powinno się prowadzić chorego w celu potwierdzenia bądź wykluczenia tego schorzenia [7].

Rehabilitacja pacjentów z obustronnym wypadnięciem funkcji błędników jest odmienna od usprawniania osób z asymetrią pobudliwości przedsionkowej. Utrzymanie stabilnego spojrzenia wiąże się z przeprogramowaniem sakkad oraz włączeniem ruchów śledzących oka w miejsce odruchu przedsionkowo-ocznego [33]. Wzrasta również impulsacja z proprioreceptorów mięśni i stawów odcinka szyjnego kręgosłupa. Mechanizmy te nie są jednak wystarczające i nie zapewniają ostrości widzenia podczas szybkich ruchów głową. Ze względu na obustronne wypadnięcie odruchu przedsionkowo-ocznego, a więc brak możliwości kompensacyjnych, podstawowym działaniem rehabilitacyjnym jest substytucja („podstawienie”) nieuszkodzonych układów, tj. wzmacnianie wpływu z narządu wzroku i somatoreceptorów [3]. Program rehabilitacji obejmuje m.in. trening mięśni posturalnych, ćwiczenia stabilizacji głębokiej, równoważne, z różnymi wzorcami chodu, chodu na różnych powierzchniach, na stabilnym i niestabilnym podłożu z oczami zamkniętymi. Ćwiczenia z oczami zamkniętymi są szczególnie istotne, ponieważ pacjenci z obustronnym wypadnięciem błędników często rozwijają tzw. zależność wzrokową – nadmiernie polegają na kontroli narządu wzroku w celu utrzymania równowagi. Wiąże się to z dużym ryzykiem upadku w warunkach ograniczonej widoczności. Proces samej rehabilitacji osób z tym schorzeniem jest trudny. Szansa na poprawę jest zależna od wielu czynników: ogólnego stanu pacjenta, stopnia jego wydolności, współistniejących chorób neurologicznych oraz dolegliwości ze strony narządu ruchu, jak również od jego motywacji. W określonych przypadkach należy rozważyć dodatkowe zabezpieczenie w pomoce ortopedyczne (laskę, kulę łokciową) w celu zminimalizowania ryzyka upadku [34].

WNIOSKI

Obustronna arefleksja błędników to rzadkie schorzenie części obwodowej narządu równowagi, które może spowodować rezygnację chorego z pracy zawodowej. Jedną z przyczyn jej wystąpienia może być jatrogenne działanie leków, w tym gentamycyny podanej nawet w niewielkiej dawce.

Postawienie rozpoznania jest trudne – wiąże się w wykonaniem szerokiej diagnostyki narządu równowagi. Jednocześnie przy braku dostępności do badań specjalistycznych szanse na rozpoznanie choroby maleją. Zbyt późna diagnoza znacząco ogranicza szanse na poprawę sprawności motorycznej chorych, a co za tym idzie, zwiększa ryzyko utraty pracy. To z kolei może powodować spadek komfortu życia i uczucie izolacji. Warto o tym pamiętać w aspekcie diagnozowania i prognozowania skuteczności leczenia w tej grupie pacjentów.

PODZIĘKOWANIA

Pragnę złożyć serdeczne podziękowania Panu prof. dr hab. Maciejowi Misiołkowi za nieocenioną pomoc w jasnym formułowaniu myśli naukowej, za cierpliwość i wyrozumiałość oraz inspirację do zgłębiania zagadnień naukowych.

PIŚMIENNICTWO

1. Kim S., Oh Y.M., Koo J.W., J.S. Kim: Bilateral vestibulopathy: clinical characteristics and diagnostic criteria. *Otol. Neurotol.* 2011;32:812–817, <https://doi.org/10.1097/MAO.0b013e31821a3b7d>
2. Tarnutzer A.A., Bockisch C.J., Buffone E., Weiler S., Bachmann L.M., Weber K.P. i wsp.: Disease-specific sparing of the anterior semicircular canals in bilateral vestibulopathy. *Clin. Neurophysiol.* 2016;127:2791–2801, <https://doi.org/10.1016/j.clinph.2016.05.005>
3. Hain T.C., Cherchi M., Yacovino D.A.: Bilateral Vestibular Weakness. *Front. Neurol.* 2018;31(9):344, <https://doi.org/10.3389/fneur.2018.00344>
4. Ward B.K., Agrawal Y., Hoffman H.J., Carey J.P., Della Santina C.C.: Prevalence and impact of bilateral vestibular hypofunction: results from the 2008 US National Health Interview Survey. *JAMA. Otolaryngol. Head Neck Surg.* 2013;139:803–810, <https://doi.org/10.1001/jamaoto.2013.3913>
5. Furman J.M., Kamerer D.B.: Rotational responses in patients with bilateral caloric reduction. *Acta Otolaryngol.* 1989;108:355–361, <https://doi.org/10.3109/00016488909125539>

6. Fife T.D., Tusa R.J., Furman J.M., Zee D.S., Frohman E., Baloh R.W. i wsp.: Assessment: vestibular testing techniques in adults and children: report of the therapeutics and technology assessment subcommittee of the American Academy of Neurology. *Neurology* 2000;55:1431–1441, <https://doi.org/10.1212/wnl.55.10.1431>
7. Strupp M., Kim J.S., Murofushi T., Straumann D., Jen J.C., Rosengren S.M. i wsp.: Bilateral vestibulopathy: Diagnostic criteria Consensus document of the Classification Committee of the Bárány Society. *J. Vestib. Res.* 2017;27(4): 177–189, <https://doi.org/10.3233/VES-170619>
8. MacDougall H.G., Weber K.P., McGarvie L.A., Halmagyi G.M., Curthoys I.S.: The Video Head Impulse Test: Diagnostic Accuracy in Peripheral Vestibulopathy. *Neurology* 2009;73(14):1134–1141, <https://doi.org/10.1212/WNL.0b013e3181bacf85>
9. Chansky P.B., Werth V.P.: Accidental hydroxychloroquine overdose resulting in neurotoxic vestibulopathy. *BMJ Case Rep.* 2017;12:2016218786, <https://doi.org/10.1136/bcr-2016-218786>
10. Finn S., Dietzek M., Karvouniari P., Klingner C.M., Neumann R., Guntinas-Lichius O. i wsp.: Bilateral vestibulopathy with positive Tullio phenomenon. *Laryngoscope* 2018;128(5):1223–1225, <https://doi.org/10.1002/lary.26690>
11. Strupp M., Jahn K., Brandt T.: Another adverse effect of aspirin: bilateral vestibulopathy. *J. Neurol. Neurosurg. Psychiatr.* 2003;74(5):691, <https://doi.org/10.1136/jnnp.74.5.691>
12. Wong R.S., Abdul Kadir S.Y.: An unusual case of bilateral vestibulopathy, chronic subjective dizziness and spondyloarthropathy. *Gen. Hosp. Psychiatry* 2015;37(4):372, <https://doi.org/10.1016/j.genhosppsy.2015.03.011>
13. Jung I., Choi S.Y., Kim H.J., Ji-Soo K.: Delayed vestibulopathy after heat exposure. *J. Neurol.* 2017;264(1):49–53, <https://doi.org/10.1007/s00415-016-8322-x>
14. Schüler O., Strupp M., Arbusow V., Brandt T.: A case of possible autoimmune bilateral vestibulopathy treated with steroids. *J. Neurol. Neurosurg. Psychiatry* 2003;74(6):825, <https://doi.org/10.1136/jnnp.74.6.825>
15. Strupp M., Feil K., Dieterich M., Brandt T.: Bilateral vestibulopathy. *Handb. Clin. Neurol.* 2016;137:235–240, <https://doi.org/10.1016/B978-0-444-63437-5.00017-0>
16. Crawford J.: LIVING without a balancing mechanism. *N. Engl. J. Med.* 1952;246:458–460, <https://doi.org/10.1136/bjo.48.7.357>
17. Hermann R., Ionescu E.C., Dumas O., Tringali S., Truy E., Tilikete C.: Bilateral Vestibulopathy: Vestibular Function, Dynamic Visual Acuity and Functional Impact. *Front. Neurol.* 2018;10(9):555, <https://doi.org/10.3389/fneur.2018.00555>
18. Moon M., Chang S.O., Kim M.B.: Diverse clinical and laboratory manifestations of bilateral vestibulopathy. *Laryngoscope* 2017;127(1):42–49, <https://doi.org/10.1002/lary.25946>
19. Hermann R., Ionescu E.C., Dumas O., Tringali S., Truy E., Tilikete C.: Bilateral Vestibulopathy: Vestibular Function, Dynamic Visual Acuity and Functional Impact. *Front. Neurol.* 2018;9:555, <https://doi.org/10.3389/fneur.2018.00555>
20. Yip C.W., Glaser M., Frenzel C., Bayer O., Strupp M.: Comparison of the bedside head-impulse test with the video head-impulse test in a clinical practice setting: A prospective study of 500 outpatients. *Front. Neurol.* 2016;20(7):58, <https://doi.org/10.3389/fneur.2016.00058>
21. Goebel J.A., Isipradit P., Hanson J.M.: Manual rotational testing of the vestibulo-ocular reflex. *Laryngoscope* 2000;110(4):517–535, <https://doi.org/10.1097/00005537-200004000-00004>
22. Kaplan D.M., Marais J., Ogawa T., Kraus M., Rutka A.J., Bance M.L.: Does high-frequency pseudo-random rotational chair testing increase the diagnostic yield of the eng calorimetric test in detecting bilateral vestibular loss in the dizzy patient? *Laryngoscope* 2001;111(6):959–963, <https://doi.org/10.1097/00005537-200106000-00006>
23. Cerchiai N., Navari E., Sellari-Franceschini S., Re C., Casani A.P.: Predicting the Outcome after Acute Unilateral Vestibulopathy: Analysis of Vestibulo-ocular Reflex Gain and Catch-up Saccades. *Otolaryngol. Head Neck Surg.* 2018;158(3):527–533, <https://doi.org/10.1177/0194599817740327>
24. Rosengren S.M., Welgampola M.S., Taylor R.L.: Vestibular-Evoked Myogenic Potentials in Bilateral Vestibulopathy. *Front. Neurol.* 2018;17(9):252, <https://doi.org/10.3389/fneur.2018.00252>
25. Chiarovano E., Zamith F., Vidal P.P., de Waele C.: Ocular and cervical VEMPs: a study of 74 patients suffering from peripheral vestibular disorders. *Clin. Neurophysiol.* 2011;122(8):1650–1659, <https://doi.org/10.1016/j.clinph.2011.01.006>
26. Matsuzaki M., Murofushi T.: Vestibular evoked myogenic potentials in patients with idiopathic bilateral vestibulopathy. Report of three cases. *ORL. J. Otorhinolaryngol. Relat. Spec.* 2001;63(6):349–352, <https://doi.org/10.1159/000055772>
27. Fujimoto C., Kinoshita M., Kamogashira T., Egami N., Sugasawa K., Yamasoba T. i wsp.: Characteristics of vertigo and the affected vestibular nerve systems in idiopathic bilateral vestibulopathy. *Acta. Otolaryngol.* 2016;136(1): 43–47, <https://doi.org/10.3109/00016489.2015.1082193>
28. Ichijo K., Kinoshita M., Fujimoto C., Uranaka T., Kikkawa Y.S., Sugasawa K. i wsp.: Acute bilateral vestibulopathy

- with simultaneous involvement of both superior and inferior vestibular nerves. *Auris Nasus Larynx*. 2019;(19): 30324–30334, <https://doi.org/10.1016/j.anl.2019.07.007>
29. Fujimoto C., Murofushi T., Chihara Y., Suzuki M., Yamasoba T., Iwasaki S.: Novel subtype of idiopathic bilateral vestibulopathy: bilateral absence of vestibular evoked myogenic potentials in the presence of normal caloric responses. *J. Neurol.* 2009;256(9):1488–1492, <https://doi.org/10.1007/s00415-009-5147-x>
30. Gimmon Y., Migliaccio A.A., Kim K.J., Schubert M.C.: VOR adaptation training and retention in a patient with profound bilateral vestibular hypofunction. *Laryngoscope* 2019;129(11):2568–2573, <https://doi.org/10.1002/lary.27838>
31. Gillespie M.B., Minor L.B.: Prognosis in bilateral vestibular hypofunction. *Laryngoscope* 1999;109(1):35–41, <https://doi.org/10.1097/00005537-199901000-00008>
32. Hall C.D., Herdman S.J., Whitney S.L., Cass S.P., Clendaniel R.A., Fife T.D. i wsp.: Vestibular Rehabilitation for Peripheral Vestibular Hypofunction: An Evidence-Based Clinical Practice Guideline: FROM THE AMERICAN PHYSICAL THERAPY ASSOCIATION NEUROLOGY SECTION. *J. Neurol. Phys. Ther.* 2016;40(2):124–155, <https://doi.org/10.1097/NPT.0000000000000120>
33. Bockisch C., Straumann D., Hess K., Haslwanter T.: Enhanced smooth pursuit eye movements in patients with bilateral vestibular deficits. *Neuroreport*. 2004;15(17): 2617–2620, <https://doi.org/10.109/00001756-200412030-00011>
34. Zamysłowska-Szmytke E., Durmała J.: Zawroty głowy. Podstawy diagnostyki i rehabilitacji. MedPharm. Wrocław 2020